

La peau proche de l'iceberg? The skin, like an iceberg?

■ C. LAFFORGUE ¹, N. POMAREDE ² ■

¹ Laboratoire de Dermopharmacologie et Cosmétologie, Faculté de Pharmacie, Université Paris-Sud 11, CHATENAY-MALABRY.

² Dermatologue, PARIS.

¹ Unit of Dermopharmacology and Cosmetology, Faculty of Pharmacy – University Paris Sud 11, CHATENAY-MALABRY.

² Dermatologist, PARIS.

La peau est souvent considérée comme l'enveloppe visible de notre corps. Elle joue un rôle vital, agissant comme une barrière et exerçant une influence régulatrice entre l'environnement extérieur et le milieu interne. Mais la peau est-elle finalement un organe si externe que cela? L'étude de l'épaisseur de la peau sur différentes parties du corps nous montre que tel l'iceberg, la quasi-totalité de la peau n'est pas visible. La peau est plus épaisse sur la plante des pieds, le dos et la paume des mains et plus fine au niveau des paupières.

■ ARCHITECTURE DE LA PEAU

La peau est un organe complexe composé de trois couches, chacune dotée d'une structure et d'une fonction spécifiques (**fig. 1**).

L'épiderme représente la première barrière de protection de l'organisme. Il est constitué de différents types de cellules telles que les cornéocytes, les kératinocytes, les mélanocytes, les cellules dendritiques et les cellules basales.

Le derme est la couche intermédiaire, responsable de l'élasticité et de la résistance mécanique de la peau ainsi que de la thermorégulation corporelle. Elle contient des fibroblastes qui produisent du collagène, de l'élastine et des glycosaminoglycane, protéines structurales impliquées dans la tonicité de la peau. Le derme contient également les glandes sébacées, les glandes sudoripares, des vaisseaux lymphatiques, des vaisseaux sanguins, les follicules pileux et des nerfs. Le derme fournit à l'épiderme les nutriments par l'intermédiaire de son réseau vasculaire.

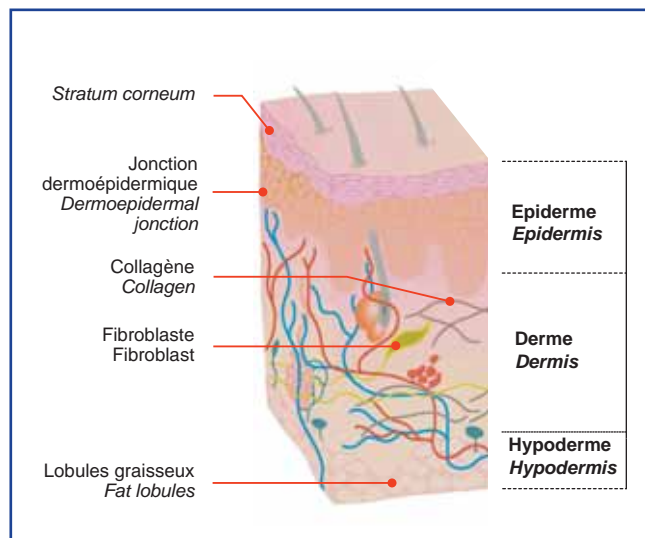


Fig. 1: Structure schématique de la peau / Schematic structure of the skin.

The skin is often considered to be the outer shell of our body. It performs a vital role, acting as both a barrier and a regulating influence between the outside environment and the internal world. But is the skin an external organ in fact? The study of the skin thickness on different parts of the body shows that, like an iceberg, the almost all of the skin is not visible. The skin is thickest on the soles of the feet, the back and the palms, and it is thinnest on the eyelids.

■ ARCHITECTURE OF THE SKIN

Skin is a complex organ made up of three layers, each with its own specific structure and function (**fig. 1**).

The epidermis represents the organism's first protective barrier. It is composed of a variety of cell types such as corneocytes, keratinocytes, melanocytes, dendritic and basal cells.

The dermis is the intermediary layer and is responsible for the skin's elasticity and mechanical resistance, as well as for body temperature regulation. It contains fibroblasts that produce collagen, elastin and glycosaminoglycans, which are structural proteins involved in skin firmness. The dermis also contains sebaceous glands, sweat glands, lymph vessels, blood vessels, hair follicles and nerves. The dermis supplies the epidermis with nutrients via its vascular network.

L'hypoderme est la couche la plus profonde de la peau. Il est composé de lobules adipeux et de tissu conjonctif. On trouve également dans l'hypoderme des glandes sudoripares, des follicules pileux et les glandes sébacées qui produisent du sébum. Le sébum est le lubrifiant naturel de la peau et sa fonction primaire est de conserver l'hydratation de la peau, de prévenir son dessèchement et de maintenir son pH.

	Talon Heel	Dos Back	Mollet Calf
Stratum corneum	0.6 mm	ND	ND
Epiderme / Epidermis	0.56 mm	0.35 mm	0.30 mm
Derme / Dermis	1.27 mm	2.71 mm	1.27 mm
Hypoderme / Hypodermis	11.14 mm	2.86 mm	5.75 mm
Total	12.97 mm	5.92 mm	7.32 mm
% Epiderme / Epidermis	8.94%	5.9%	4%
Reste / Rest	91%	94%	96%

Tableau I: Mesure de l'épaisseur des différentes couches de la peau; calcul du pourcentage d'épaisseur de l'épiderme / Measurements of the thickness of the skin's various layers; calculation of the percentage of epidermis in relation to entire skin thickness.

■ EPAISSEUR DE LA PEAU

A contrario de son étendue et de son poids, la peau est un organe de faible épaisseur, celle-ci étant variable d'une région à l'autre du corps humain.

Une étude [1] a mesuré par IRM les épaisseurs de la peau à différents endroits du corps : le dos (omoplate), la face postérieure du mollet et le talon. L'étude a porté sur 31 volontaires sains, 19 hommes et 12 femmes, entre 17 et 49 ans.

Les valeurs n'ayant pas de différences significatives entre hommes et femmes et âge différents, les valeurs utilisées sont des moyennes de ce groupe de 31 personnes.

Le **tableau I** présente les résultats de cette étude. Le pourcentage d'épaisseur de la couche la plus superficielle par rapport à l'ensemble de la peau est ensuite calculé.

Lors de cette étude, la couche cornée au niveau du dos et du mollet était trop fine pour être mesurée. Pour le talon, le pourcentage de l'épiderme tient compte de la couche cornée.

Lorsque l'on effectue le rapport entre l'épaisseur de l'épiderme sur la totalité de l'épaisseur de la peau, au moins 90 % de la peau est "à l'intérieur", et cela quelle que soit la région du corps.

■ CONCLUSION

L'enveloppe du corps que constitue la peau est somme toute un organe dont la quasi-totalité n'est pas visible ; à l'exception de l'épiderme. La peau n'est donc pas un organe si superficiel que cela ! ■

The hypodermis is the deepest layer of the skin and is composed of adipocytes and connective tissue. It also contains sweat glands, hair follicles and sebaceous glands that produce sebum. Sebum is the skin's natural oil, whose primary role is to preserve skin hydration, to keep it from drying out and to maintain its pH.

■ THICKNESS OF THE SKIN

Despite its size and weight, the skin is thin organ, and its thickness varies from one region of the body to another.

A study [1] used MRI to measure the thickness of skin on various parts of the body—the back (shoulder blade), back of the calf and the heel—in 31 healthy volunteers (19 men and 12 women, between the ages of 17 and 49).

The measurements proved to show no significant differences between men and women and the various ages; as a result, the figures given are averages for this group of 31 people.

Table I presents the results of this study. The percentage of thickness of the most superficial layer of the skin was calculated in relationship to the skin's entire thickness.

In this study, the stratum corneum was too thin to be measured on both the back and the calf. The percentage of epidermis for the heel includes the stratum corneum.

If we carry the epidermis thickness ratio to the entire skin, at least 90% of the skin is "inside", no matter what part of the body.

■ CONCLUSION

The shell of the body is, in reality, an entire organ, which is almost all invisible, except for the epidermis. So, in the end, the skin is not such a superficial organ! ■

REFERENCES

1. SANS N, LALANDE C, ASSOUERE MN, LOUSTAU O, DESPEYROUX-EWERS ML, RAILHAC JJ. Anatomie de la peau en IRM, Service Central d'Imagerie, CHU Purpan, Toulouse, présenté aux JFR 2004.